

*А.А. Захаренко¹, А.С. Натха¹, М.А. Беляев¹, А.А. Трушин¹, Зайцев Д.А.¹, О.А. Тен¹,
Ю.П. Ковальчук¹, Н.М. Блюм¹, М.В. Яковлева², С.Ф. Багненко¹*

Экспериментальное обоснование максимально эффективного режима лапароскопической аэрозольной внутрибрюшинной химиотерапии (PIPAC)

¹ФГБОУ ВО «Первый Санкт-Петербургский государственный медицинский университет имени академика И.П. Павлова» Минздрава России

²ФГБУ ВЦЭРМ им. А.М. Никифорова МЧС России
Россия, Санкт-Петербург

Карциноматоз брюшины – один из вариантов метастазирования злокачественных новообразований, определяющий крайне неблагоприятный прогноз для жизни пациента. Аэрозольная внутрибрюшинная химиотерапия под давлением (PIPAC) – современный способ регионарного лечения имплантационных метастазов. На сегодняшний день остаются нерешёнными вопросы наличия отечественного оборудования для проведения метода, оптимальных доз химиопрепаратов, применяемых при PIPAC, возможность неoadьювантного и адьювантного применения способа, сочетание метода с хирургическими вмешательствами. В связи с этим проведена серия экспериментальных исследований на кроликах (n=71), результатом которых явилась разработка устройства для проведения лапароскопической аэрозольной химиотерапии и отработка эффективного и безопасного режим PIPAC.

Ключевые слова: карциноматоз брюшины, регионарная химиотерапия, аэрозольная химиотерапия, PIPAC

Карциноматоз брюшины развивается не менее чем у 20–35% больных со злокачественными новообразованиями органов брюшной полости, из них при раке яичников у 65–70%, при раке поджелудочной железы – примерно у 40%, раке желудка – у 30–40%, карциноме аппендикса – у 30–100%, колоректальном раке – до 10% больных [1]. При этом результаты лечения пациентов с имплантационным метастазированием остаются неутешительными - медиана общей выживаемости больных с карциноматозом составляет 3,1 мес., средняя общая продолжительность жизни — 6,0 мес. [12]. В связи с тем, что системная химиотерапия при карциноматозе брюшины показала свою низкую эффективность [7],

своё развитие получила концепция регионарного лечения. Были предложены различные методы внутрибрюшинного введения химиопрепаратов, в частности, послеоперационная внутрибрюшинная химиотерапия [9], внутрибрюшинная химиогипертермическая перфузия (HIPEC) [4, 8, 11], аэрозольная лапароскопическая химиотерапия (PIPAC) [5]. Основной проблемой в лечении карциноматоза брюшины является низкая проницаемость цитостатиков в опухолевые узлы, преимущественно за счёт высокого интерстициального давления жидкости в последних. Этому способствует сверхпроницаемость кровеносных и уменьшение функционирующих лимфатических сосудов, обширный интерстициальный фиброз и уменьшение интерстициального пространства. В нормальных тканях величина интерстициального давления ниже атмосферного - 1 мм рт. ст. В опухолевых узлах развивается интерстициальная гипертензия до 30 мм рт. ст., что создаёт «физиологический» барьер для проникновения цитостатиков [2]. В связи с этим был предложен принципиально новый способ регионарной химиотерапии КБ - лапароскопическая аэрозольная химиотерапия (PIPAC), при котором в брюшной полости в условиях карбоксиперитонеума с помощью специальных устройств создаётся аэрозоль из химиопрепарата с последующей экспозицией [6]. Способ обладает рядом преимуществ перед методом HIPEC: большая глубина проникновения лекарств, низкая травматичность, возможность многократного использования. В качестве цитостатиков используют Доксорубин в дозировке 1.5 мг/м² и Цисплатин - 7.5 мг/м², растворенные в 150 мл физиологического раствора. Экспозиция составляет 30 минут, внутрибрюшное давление 12 мм рт. ст., температура подаваемой смеси - 37°C. В настоящий момент способ применяется только в паллиативных целях у инкурабельных больных,

которым исчерпан весь спектр стандартной терапии. Дозы химиотерапии редуцированы до 10% от системных. Метод не применяют в комбинации с хирургическим вмешательством. Межкишечные анастомозы являются противопоказанием к проведению РПАС [10]. На сегодняшний день так и не сформулированы показания к проведению метода. Очень мало экспериментальных исследований, изучавших эффективные режимы проведения РПАС - подбор оптимальных, субтоксических доз химиопрепаратов, влияние внутрибрюшного давления и экспозиции на всасывание лекарств. Не совсем понятен отказ от профилактического применения метода и его комбинирования с хирургическими вмешательствами. И, наконец, в России до сих пор нет лицензированного оборудования для проведения метода. В связи с этим нами была поставлена цель – разработать оригинальное устройство для проведения лапароскопической аэрозольной химиотерапии и предложить максимально эффективный и безопасный режим проведения метода, апробировав его в эксперименте.

Материалы и методы

Исследование проведено в ПСПбГМУ имени академика И.П. Павлова на базе вивария научно-исследовательского центра Университета. Финансирование осуществлялось за счёт средств гранта Президента РФ МД-5935.2016.7.

Для проведения метода РПАС совместно с НПО «Поиск» было разработано оригинальное устройство (рис. 1) (оформлена полезная модель), позволяющее под контролем лапароскопии с избыточным давлением карбоксиперитоне-

ума 12 мм рт.ст., с помощью инжектора высокого давления (рис. 2) под давлением 20 бар, проводить внутривнутрибрюшную химиотерапию микродисперсными частицами препарата за счёт оригинального распылителя с отверстием 0,2 мм на конце и углом сопла в 60 градусов, позволяющими создавать аэрозоль с частицами 2-10 мкм. По окончании сеанса аэрозольной химиотерапии возможна безопасная эвакуация химиопрепарата через систему фильтров. Исследование одобрено локальным этическим комитетом Университета и проводилось по всем требованиям Хельсинской декларации 1975 г. Экспериментальная часть исследования проведена на самцах кроликов (n=71) с массой тела 2000–3000 г., полученных из питомника. Животные содержались в стандартных условиях вивария. Оперативные пособия осуществлялись под общим наркозом (Ксилазин) с ИВЛ. Было проведено 5 серий экспериментальных исследований (табл. 1). Задачи и методы экспериментальных исследований представлены в табл. 2. В качестве цитостатика использовали Цисплатин. Доза препарата определялась исходя из площади поверхности тела кролика, которую рассчитывали по формуле Миха: $S=K \cdot m^2$, где S - площадь поверхности тела кролика (см²), K – коэффициент (для кролика – 12), m - масса тела животного (г). В качестве растворителя использовали физиологический раствор в объёме 30 мл на 10 мл Цисплатина (всего 40 мл). Скорость введения - 40 мл/мин при давлении 20 Бар. Ход оперативного вмешательства (описание работы устройства): в брюшную полость устанавливали 2 - 10 мм троакара. Один – в околопупочную область, второй - правую подвздошную. После проведения диагностической лапароскопии в брюшной полости поддерживается карбоксиперитонеум 8 или 12 мм рт. ст. (стандартное давление при лапароскопии для кролика – 8 мм рт. ст [3]. В троакар в правой подвздошной области устанавливается и фиксируется лапароскоп для визуального контроля во время сеанса аэрозольной химиотерапии. Во второй троакар помещается оригинальный распылитель (рис. 1), соединённый с помощью соединительной системы с инжектором высокого давления 1 (20 бар), в который помещена помпа с химиопрепаратом (Цисплатин в дозах

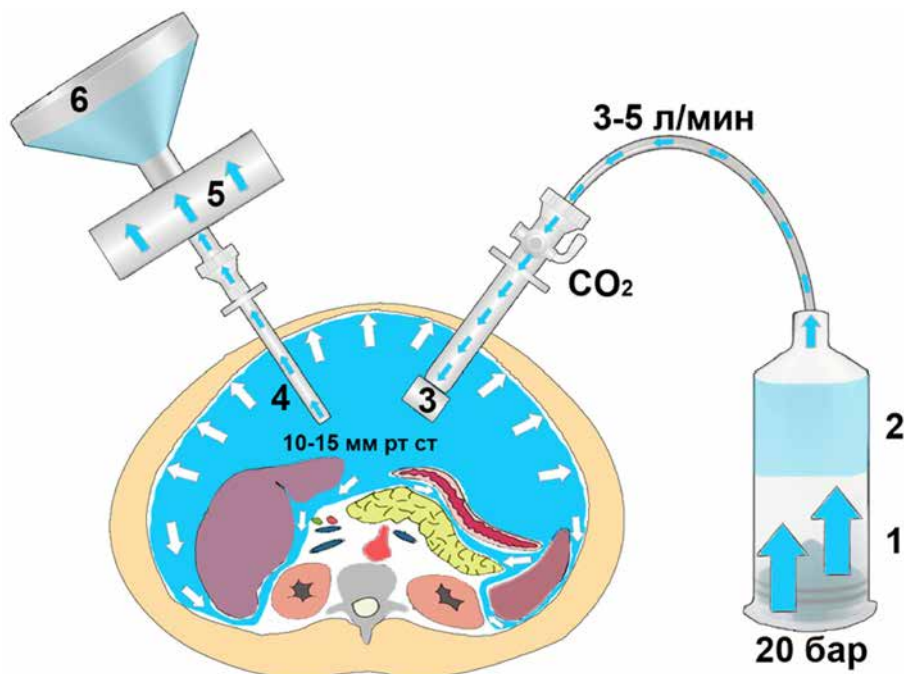


Рис. 1. Схема устройства для проведения лапароскопической аэрозольной химиотерапии: 1) Инжектор высокого давления, 2) Раствор цитостатика, 3) Оригинальный распылитель, 4) Троакар с видеосистемой, 5) Система фильтров для безопасной эвакуации аэрозоля, 6) Емкость для утилизации




Рис. 2. Схема устройства распылителя
1) хвостовик, 2) корпус, 3) форсунка, 4) сопло, 5) колпачок

Таблица 1. Серии экспериментальных исследований

Время экспозиции	1 серия		2 серия		3 серия		4 серия		5 серия	
	8 мм. рт. ст.		8 мм. рт. ст.		12 мм. рт. ст.		Внутривенно		8 мм. рт. ст.	
	Индигокармин				Цисплатин					
	PIPAC	LS лаваж	1 мг	10 мг	1 мг	10 мг	1 мг и 10 мг	1 мг	10 мг	
15 мин	-	-	5	5	5	5	-	-	-	3
30 мин	1	1	5	5	5	5	4	3	3	3
45 мин	-	-	5	5	5	5	-	-	-	-

Таблица 2. Задачи и методы экспериментальных исследований

Задачи экспериментального исследования	Серия	Методы исследования
Оценить качество и интенсивность распространения препарата по брюшной полости	1	Визуальное сравнение степени окраски различных отделов брюшной полости раствором индигокармина, введённого с помощью лапароскопического лаважа (рис. 3) (два приводящих дренажа в правом и левом поддиафрагмальных пространствах и отводящий – в малом тазу, скорость перфузии 1,5 л/мин) и лапароскопического аэрозольного распыления (рис. 4) (распылитель в центральном положении в окологупочной области) при давлении в брюшной полости 8 мм рт. ст., экспозиция 30 мин
Отработать эффективный режим PIPAC, путём комбинации различных доз цитостатика (1 и 10 мг Цисплатина), времени экспозиции (15, 30 и 45 мин) и величины внутрибрюшного давления (8 и 12 мм рт.ст.) Оценить равномерность распределения химиопрепарата по различным отделам брюшной полости при центральном положении распылителя.	2 и 3	Выполнение клинического и биохимического анализа крови до операции, на 1, 2, 3 сутки послеоперационного периода. Определение концентрации платины в крови и брюшине кролика (4 отдела брюшной полости) методом масс-спектрометрии в середине и конце операции и на 3 сутки послеоперационного периода. Выполнение патоморфологического исследования брюшины, печени и почек на 3 сутки послеоперационного периода.
Сравнение эффективности системной и регионарной (PIPAC) химиотерапии по величине концентрации платины в брюшине кролика	4	Определение концентрации платины в крови и брюшине кролика методом масс-спектрометрии после системного и регионарного воздействия сразу после операции.
Оценка влияния режимов PIPAC на заживление межкишечных анастомозов	5	Выполнение клинического и биохимического анализа крови до операции, на 1, 3, 5 и 7 сутки послеоперационного периода. Выполнение патоморфологического исследования зоны анастомоза на 7 сутки послеоперационного периода.

1 или 10 мг). В течение 1 минуты работы инжектора происходит создание аэрозоля. После 15, 30 или 45 минутной экспозиции остатки газовой смеси цитостатиков эвакуируются через систему фильтров в ёмкости для утилизации. Во время каждой серии экспериментов осуществляли забор тканей на лабораторные анализы, морфологическое исследование и масс-спектрометрию (табл. 1).

Результаты исследования

Сравнительная оценка интенсивности и равномерности распределения красителя по брюшной полости после 30-минутного воздействия путём лапароскопического аэрозольного распыления красителя и лапароскопического лаважа показала, что аэрозольное распыление красителя позволяет достигнуть равномерной и интенсивной окраски брюшины всех отделов брюшной полости, однако при статическом центральном расположении распылителя – интенсивность окраски равномерно снижается в краниальном и каудальном направлениях. При определении содержания платины в верхнем и нижних этажах брюшной полости (диафрагмальная брюшина и брюшина Дугласова кармана) разница в концентрации цисплатина доходила до 10 порядков. Например, при режиме 10 мг Цисплатина, 12 см рт. ст. и 30 мин – концентрация платины в верхнем этаже составила $14,1 \pm 1,37$ мг/мл, а в нижнем $0,8 \pm 0,094$ мг/мл. Эксперимент показал необходимость периодического изменения положения распылителя в брюшной полости в процессе сеанса РИАС. После лапароскопического лаважа брюшина окрасилась неравномерно. Чётко прослеживается путь перфузии раствора, который преимущественно омывает брюшину

флангов и прилежащих петель кишечника, что косвенно позволяет сделать вывод о недостаточной эффективности метода в контексте качества распространения препарата.

Общепринятый (стандартный) режим РИАС (1 мг Цисплатина, экспозиция 30 мин, внутрибрюшное давление 8 см рт. ст.) характеризовался хорошей переносимостью. Средняя концентрация платины в брюшине составила $0,393 \pm 0,064$ мг/мл (рис. 3). По окончании сеанса в крови определялось в 130 раз меньше препарата, чем в брюшине – $0,003 \pm 0,00078$ мг/мл (рис. 4). Увеличение времени экспозиции (45 мин) привело к повышению концентрации препарата в брюшине в 13 раз – до $5,1 \pm 1,86$ мг/мл. При этом содержание препарата в крови после сеанса оставалось низким ($0,023 \pm 0,0059$ мг/мл). Через 3 суток содержание платины в брюшине снижалось более чем в 5 раз при всех описанных режимах. Анализ лабораторных показателей не показал значимых отклонений от нормы при всех режимах аэрозольной химиотерапии в стандартных дозировках (1 мг). Многие объясняет определение платины в поверхности брюшины после внутривенного введения 1 мг Цисплатина – $0,785 \pm 0,035$ мг/мл – в 2 раза превышающая таковую при стандартном режиме РИАС.

Таким образом, моделирование стандартного режима РИАС показало его низкую системную токсичность. Концентрация платины в поверхности брюшины оказалась приближенной, а при режимах 15 и 30 минут – меньшей, чем при системном введении 1 мг Цисплатина. Только увеличение экспозиции до 45 мин (при редуцированной дозе Цисплатина) позволяет значимо

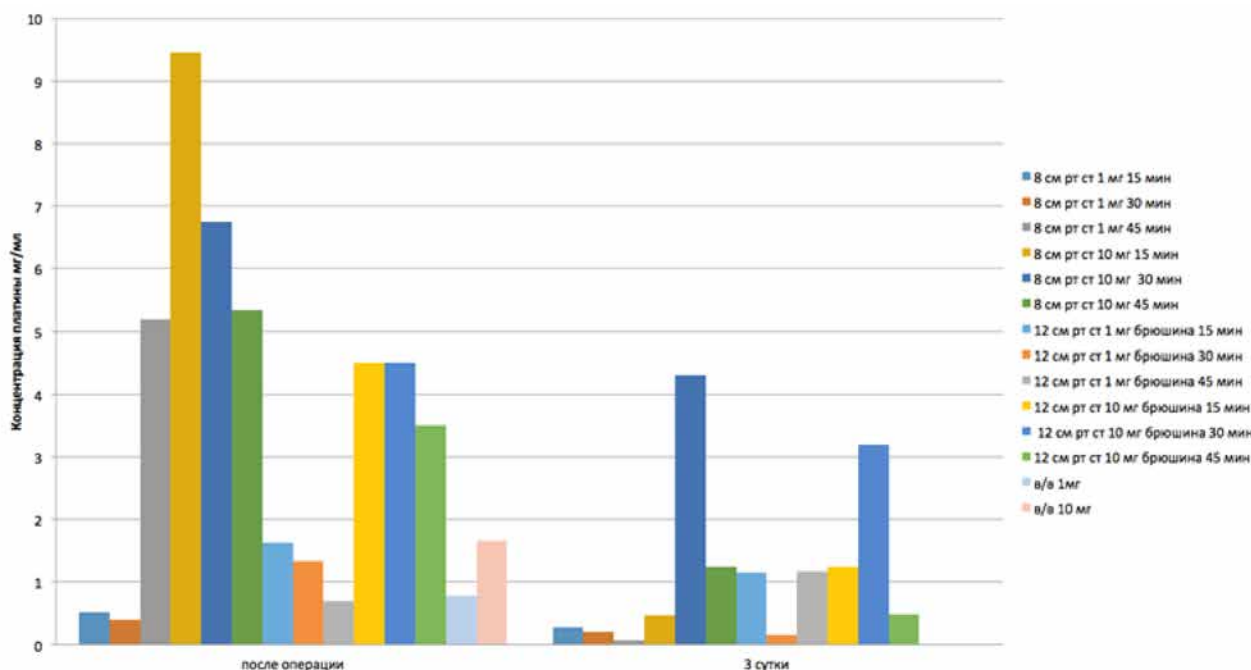


Рис. 3. Содержание платины в брюшине кролика

повысить концентрацию препарата в брюшине. Такого же эффекта удалось добиться повышением внутрибрюшного давления в 1,5 раза - до 12 см рт. ст. Концентрация платины на поверхности брюшины составила $1,335 \pm 0,71$ мг/мл, при этом всё равно фактор давления оказался менее значимым, чем фактор экспозиции ($p \leq 0,05$). Ведущей в концепции внутрибрюшинной химиотерапии является возможность значительно увеличивать дозы химиопрепаратов, по сравнению с системными, что обеспечивает перитонеально-плазменный барьер. В связи с этим, не совсем понятно стандартное редуцирование дозы Цисплатина в 10 раз.

Следующие серии экспериментальных исследований с повышением концентрации Цисплатина в 10 раз – до 10 мг показали, что максимально эффективный и безопасный режим РПАС достигается коротким временем экспозиции (15 мин) при стандартном внутрибрюшном давлении. При данном режиме удалось достичь концентрацию платины в брюшине $9,453 \pm 1,86$ мг/мл. Содержание препарата в крови после сеанса было в 12 раз меньше, чем в брюшине – $0,073 \pm 0,013$ мг/мл. Клинико-лабораторные показатели не отличались от таковых в контрольной группе.

Повышение времени экспозиции до 30, 45 мин и внутрибрюшного давления до 12 см рт. ст. не приводило к увеличению содержания платины в брюшине, но при этом прямо пропорци-

онально повышалось его содержание в крови. Особенно токсичными оказались режимы с повышением внутрибрюшного давления до 12 см рт. ст. – содержание платины в крови достигало таковых, как после внутривенного введения 10 мг Цисплатина $0,282 \pm 0,079$ мг/мл и $0,327 \pm 0,024$ мг/мл соответственно. Клинико-лабораторный анализ показал умеренное нарастание значений лейкоцитов, трансаминаз, мочевины и креатинина на 1 сутки после проведения сеанса и их незначительное снижение к 3 послеоперационному дню. Признаков острой почечной или печёночной недостаточности выявлено не было, однако явления нефро- и гепатотоксичности определялись у всех кроликов после режима абдоминальной гипертензии 12 см рт. ст. и экспозицией 30 и 45 мин. Таким образом, основным фактором эффективного накопления препарата брюшиной является концентрация Цисплатина. Увеличение времени экспозиции и величины внутрибрюшного давления не способствуют значительному росту концентрации препарата в тканях, однако сильно повышают его концентрацию в крови – тем самым вызывая токсические эффекты и осложнения, проявляющиеся преимущественно в нефро- и гепатотоксичности.

Результаты морфологических исследований

Анализ представленных тканей печени и почек не выявил каких-либо значимых нарушений

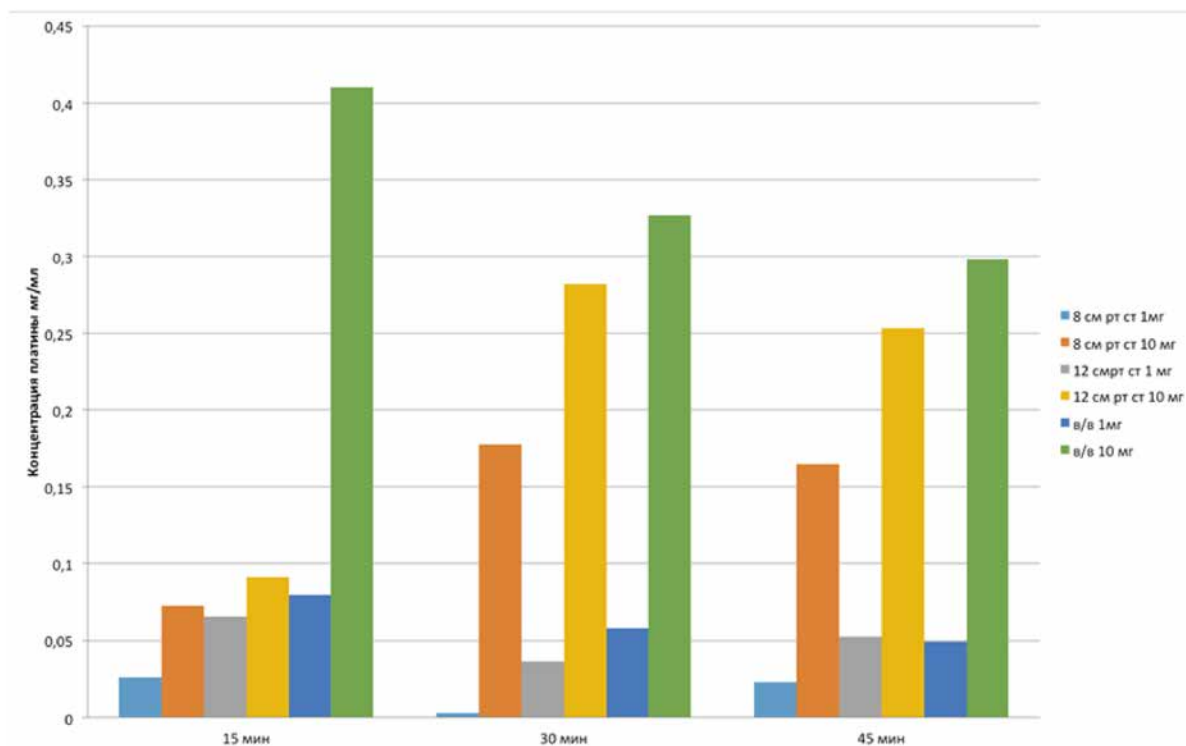


Рис. 4. Содержание платины в крови кролика

в клетках и строме органа всех исследуемых групп и не выявил каких-либо закономерностей и проявлений токсичности. В мезотелии и поперечно-полосатых мышцах выявлялись дистрофические изменения различной степени выраженности с явлениями отёка и набухания волокон. Таким образом, убедительных данных за системную токсичность препарата получено не было. В серии экспериментов, изучавших заживление межкишечных анастомозов после стандартного (общепринятого) и предлагаемого режимов РИАС случаев несостоятельности не было. Морфологический анализ показал отсутствие признаков плохой регенерации и воспаления в зоне анастомозов.

Заключение

В результате проведённого исследования разработано оригинальное устройство для получения аэрозоля, соответствующее требованиям методики. Проведена большая серия экспериментальных исследований на кроликах, в результате которых установлено, что увеличение времени экспозиции и величины внутрибрюшного давления способствуют незначительному росту концентрации химиопрепарата в тканях, однако значительно повышают его концентрацию в крови, тем самым вызывая токсические эффекты. Общепринятый (стандартный) режим РИАС безопасен, однако концентрация платины в брюшине, сравнима с системной химиотерапией, что ставит под сомнение целесообразность применения инвазивной методики. Доказано, что максимально эффективный и безопасный режим РИАС это десятикратно увеличенная концентрация химиопрепарата (до системно применяемых доз) при снижении в 2 раза времени экспозиции (15 мин) и стандартном для лапароскопического пособия внутрибрюшном давлении. Предлагаемый режим проведения лапароскопической аэрозольной химиотерапии не сопровождался угрожающими жизни в послеоперационном периоде патологическими изменениями внутренних органов животных. В серии экспериментов, изучавших заживление межкишечных анастомозов после стандартного (общепринятого) и предлагаемого режимов РИАС – случаев несостоятельности не было. Морфологический анализ показал отсутствие признаков плохой регенерации и воспаления в зоне анастомозов. Таким образом, метод можно сочетать с хирургическими вмешательствами. Несмотря на описанный в литературе эффект одинаковых концентраций цитостатика в любой точке брюшной полости – эксперименты с красителем и определение концентраций платины в разных отделах живота показали неравномерность рас-

пределения препарата со снижением его содержания «от центра к периферии». Данный факт требует изменения положения распылителя в процессе сеанса РИАС. С другой стороны, распределение препарата гораздо эффективнее чем при лапароскопическом лаваже.

Выводы

1. Предложено оригинальное устройство, которое позволяет под контролем лапароскопии с избыточным давлением карбоксиперитонеума 12 мм рт. ст., с помощью инжектора высокого давления под давлением 20 бар и оригинального распылителя с отверстием 0,2 мм на конце и углом сопла в 60 градусов, позволяющими создавать аэрозоль с частицами 2-10 мкм. По окончании сеанса лапароскопической аэрозольной внутрибрюшинной химиотерапии возможна безопасная эвакуация химиопрепарата через систему фильтров.
2. Увеличение времени экспозиции и величины внутрибрюшного давления способствуют незначительному росту концентрации химиопрепарата в тканях, однако значительно повышают его концентрацию в крови, тем самым вызывая токсические эффекты.
3. При центральном расположении распылителя – аэрозоль распределяется неравномерно – со снижением концентрации цитостатика в краиниальном и каудальном направлении.
4. Экспериментально установлено, что максимально эффективный и безопасный режим РИАС - это десятикратно увеличенная концентрация химиопрепарата (до системно применяемых доз) при снижении в 2 раза времени экспозиции (15 мин) и стандартном для лапароскопии внутрибрюшном давлении (для кролика - 10 мг Цисплатина, 8 см рт. ст., 15 мин).
5. Предлагаемый режим проведения лапароскопической аэрозольной химиотерапии в послеоперационном периоде не сопровождался угрожающими жизни токсическими эффектами, осложнениями и патологическими изменениями внутренних органов животных.

ЛИТЕРАТУРА

1. Cotte E., Passot G., Gilly F.N., Glehen O. Selection of patients and staging of peritoneal surface malignancies // World J. Gastrointest. Oncol. – 2010. – Vol. 2. – P. 31–35.
2. Heldin C.H. High interstitial fluid pressure - an obstacle in cancer therapy // Nat. Rev. Cancer. – 2004. – Vol. 4. – No 8. – P. 806-813.

3. Henderickson D.A. History and instrument of laparoscopic surgery // *Vet. Clin. Nor. Am. Equ. Pract.* – 2000. – Vol. 16. – P. 233-248.
4. Loggie B.W., Fleming R.A., McQuellon R.P. et al. Cytoreductive surgery with intraperitoneal hyperthermic chemotherapy for disseminated peritoneal cancer of gastrointestinal origin // *Am. Surg.* – 2000. – Vol. 66. – P. 561-567.
5. Reymond M. A. Feasibility of therapeutic pneumoperitoneum in a large animal model using a microvaporisator // *Surg. Endoscopy.* – 2000. – Vol. 14. – P. 51-55.
6. Reymond M.A. Intraperitoneal Chemotherapy of Peritoneal Carcinomatosis Using Pressurized Aerosol as an Alternative to Liquid Solution: First Evidence for Efficacy // *Ann. Surg. Oncol.* – 2014. – Vol. 21. – P. 553-559.
7. Sadeghi B., Arvieix C., Glehen O., et al. Peritoneal carcinomatosis from non-gynecologic malignancies results of the EVOCAPE 1 multicentric prospective study // *Cancer.* – 2000. – Vol. 88. – P. 358-363.
8. Sugarbaker P. H. Hyperthermic intraoperative intraperitoneal chemotherapy for the treatment of resectable gastric cancer // 4th International gastric cancer congress. – New York, 2001. – P. 336.
9. Sugarbaker P.H. Management of peritoneal metastases - Basic concepts // *Buon J.* – 2015. – Vol. 20. – P. 2-11.
10. Tempfer C.B., Celik I., Solass W. et al. Pressurized Intraperitoneal Aerosol Chemotherapy (PIPAC) with cisplatin and doxorubicin in women with recurrent, platinum-resistant ovarian cancer: preliminary clinical experience // *Gynecol. Oncol.* – 2014. – Vol. 132. – № 2. – P. 307-311.
11. Verwaal V.J., van Ruth S., de Bree E. Randomized trial of cytoreduction and hyperthermic intraperitoneal chemotherapy versus systemic chemotherapy and palliative surgery in patients with peritoneal carcinomatosis of colorectal cancer // *J. Clin. Oncol.* – 2003. – Vol. 21. – P. 3737- 3743.
12. Yoo C.H., Noh S.H., Shin D.W. et al. Early postoperative intraperitoneal chemotherapy (EPIC) for advanced gastric cancer // 3rd International gastric cancer congress, Seoul, 1999. – P. 103.

*A.A. Zakharenko¹, A.S. Natkha¹, M.A. Belyaev¹,
A.A. Trushin¹, D.A. Zaitsev, O.A. Ten¹, Yu.P. Kovalchuk¹,
N.M. Blyum¹, M.V. Yakovleva², S.F. Bagnenko¹*

Experimental evidence for the most effective mode of aerosol laparoscopic intraperitoneal chemotherapy (PIPAC)

¹I.P. Pavlov First St. Petersburg State Medical University
²A.M. Nikiforov All-Russian Center for Emergency and Radiation Medicine
St. Petersburg

Peritoneal carcinomatosis (PC) is one of metastatic spread variant of malignant tumors, which shows significantly poor prognosis in patients. Pressurized intraperitoneal aerosol chemotherapy (PIPAC) – is a modern regional therapy method for implantation metastases. Currently there are still unresolved issues in native equipment, optimal chemotherapy drugs doses for PIPAC, ability in adjuvant and neoadjuvant application of method and a combination with surgical treatment. Concerning this we carried out series of experimental studies on animal model (rabbits, n=71), which resulted in development of the device for laparoscopy aerosol chemotherapy also with selection of effective and safe PIPAC mode.

Key words: peritoneal carcinomatosis, regional chemotherapy, aerosol chemotherapy, PIPAC

Поступила в редакцию 14.12.2016 г.