

*А.А. Захаренко, М.А. Беляев, А.А. Трушин, Д.А. Зайцев, О.А. Тен, А.С. Натха,
В.А. Рыбальченко, Т.В. Купенская, К.Н. Вовин, С.Ф. Багненко*

Первые результаты применения лапароскопической аэрозольной внутрибрюшинной химиотерапии (PIPAC) при лечении карциноматоза брюшины у больных раком желудка

ФГБОУ ВО «Первый Санкт-Петербургский государственный медицинский университет имени академика И.П. Павлова» Минздрава России, Санкт-Петербург

Результаты лечения рака желудка с перитонеальной диссеминацией малоутешительны. Средняя продолжительность жизни пациентов после постановки диагноза не превышает 6 месяцев. Методы системного лечения малоэффективны. Наиболее действенной представляется стратегия регионарного лечения, в которой особое место в последние годы заняла лапароскопическая аэрозольная внутрибрюшинная химиотерапия (PIPAC).

В статье представлен анализ первых результатов лечения больных раком желудка с карциноматозом брюшины, которым был применена методика лапароскопической аэрозольной внутрибрюшинной химиотерапии с применением общепринятых режимов (стандартные для данной методики доза цитостатиков, время экспозиции и величина внутрибрюшного давления) и в экспериментально-разработанном эффективном режиме.

Предложенный авторами разработанный режим PIPAC доказал свою безопасность и объективно большую эффективность, чем общепринятый, по таким параметрам как объективный опухолевый ответ, гистологический ответ и общая выживаемость больных. Исследование в дальнейшем будет продолжено для получения статистически достоверных результатов.

Ключевые слова: карциноматоз брюшины, рак желудка, регионарная химиотерапия, аэрозольная химиотерапия, PIPAC

Рак желудка (РЖ) является второй по частоте причиной смерти онкологических пациентов в мире [4]. Стандартная системная химиотерапия, в основе которой лежит комбинация 5-фторурацила и оксалиплатина, иринотекан и доцетаксел, показывает низкую эффективность [11]. Одним из вариантов прогрессирования РЖ является карциноматоз брюшины (КБ), который развивается более чем у половины пациентов [12]. Продолжительность жизни данной категории больных без лечения не превышает 3-5 месяцев [9, 10].

Внутрибрюшная аэрозольная химиотерапия под давлением (PIPAC) — новая технология доставки химиопрепаратов к опухолевым узлам на поверхности брюшины. Методика позволяет равномерно распределять цитостатик по брюшной полости и увеличивает глубину его проникновения в опухолевые узлы за счёт свойств аэрозоля и градиентов внутрибрюшного и интритканевого давлений [3, 7].

Общепринятым режимом PIPAC является комбинация цисплатина 7,5 мг/м² и доксорубина 1,5 мг/м² с экспозицией 30 мин при температуре 37°C и внутрибрюшном давлении 12 мм.рт.ст. Доза препаратов в данном режиме редуцирована десятикратно от системных дозировок. Значимых токсических эффектов авторы не описывают [8].

В настоящее время отсутствуют рандомизированные контролируемые исследования, в которых был бы достоверно оценен эффект методики.

Метод применяется на разных этапах лечения: в качестве неоадьювантного лечения, при подготовке к циторедуктивным вмешательствам и НРЭС, как этап комбинированного лечения совместно с системной химиотерапией и, чаще всего, как паллиативное лечение карциноматоза брюшины и злокачественного асцита при химиорезистентности. Все авторы описывают случаи объективного опухолевого (до 62%) и гистологического ответа (до 72%) на проводимую терапию и отмечают более высокие показатели отдалённой выживаемости с лучшим качеством жизни по сравнению с другими методами лечения [5, 6].

В настоящее время остаются нерешёнными вопросы оптимальных режимов методики, дозировок химиопрепаратов. В России до настоящего времени не зарегистрировано устройство для проведения метода. В связи с этим нами совместно с НПО «Поиск» был разработан опытный образец распылителя, отработаны общепринятые параметры методики и в экспериментально-клинических исследованиях пред-

ложен максимально-эффективный режим РІРАС: 75 мг/м², доксорубин 1,5 мг/м², 15 мин, 37°С, 12 мм. рт. ст., доказана его безопасность [1, 2]. Настоящее исследование посвящено сравнительному анализу общепринятого и предложенного режимов РІРАС.

Методы и материалы

Проспективное одноцентровое исследование проведено при поддержке гранта Президента РФ № МД-5935.2016.7 в период с марта 2015 по ноябрь 2017 года. Дизайн исследования одобрен локальным этическим комитетом ПСПБГМУ имени И.П. Павлова. У всех больных получено информационное согласие на проведение методики. Критериями включения явились: гистологически верифицированный рак желудка, отсутствие хирургического лечения в анамнезе, наличие карциноматоза брюшины, диагностированного до операции или во время диагностической лапароскопии, когда невозможно выполнение полной циторедукции с НІРЕС. Критериями исключения были наличие отдалённых метастазов в других органах, тяжёлая сопутствующая патология и высокий риск осложнений основного заболевания. В исследование включено 23 пациента. Общепринятый режим методики применён 12 больным (контрольная группа), РІРАС в разработанном режиме проведен 11 пациентам (основная группа). Группы сопоставимы по полу, возрасту и коморбидности. 16 из 23 больных имели низкодифференцированную (G3-4) гистологическую форму опухоли. 5 пациентов до исследования получили системную химиотерапию. Характеристики групп больных представлены в табл. 1.

Общепринятый режим РІРАС: цисплатин 7,5 мг/м², доксорубин 1,5 мг/м², 30 мин, 37°С, 12 мм. рт. ст. Разработанный режим РІРАС: цисплатин 75 мг/м², доксорубин 1,5 мг/м², 15 мин, 37°С, 12 мм. рт. ст.

Хирургическое вмешательство проводили под общей анестезией. Устанавливались два троакара: 10 мм — под пупком, 10 мм в левой подвздошной области. Выполняли диагностическую лапароскопию. Оценивали индекс карциноматоза брюшины (PCI). Выполняли биопсию брюшины из четырёх квадрантов брюшной полости. Заранее заготовленные ёмкости с химиопрепаратом доставляли в операционную. Собирали систему для лапароскопической аэрозольной внутрибрюшинной химиотерапии, состоящую из инжектора высокого давления, системы магистралей, помпы с химиопрепаратом, системы фильтров (рис. 1). Устанавливали режим работы инфузора. Проверяли готовность к сеансу по чек-листу. Лапароскоп помещали в латеральный троакар, в центральный устанавливали распылитель. Персонал покидал операционную. Устройство активировали пультом ДУ, установленным удаленно от операционной (рис. 2). Время распыления аэрозоля составило 5 мин., экспозиция — 25 мин у больных контрольной группы и 10 мин для основной. После окончания процедуры проводили эвакуацию аэрозоля через систему фильтров. Дренаж не устанавливали.

На 15-й минуте и после завершения каждого сеанса РІРАС производили забор брюшины и крови пациентов для определения концентрации платины методом масс-спектрометрии.

Всем пациентам выполнено по 2 диагностические лапароскопии, как минимум с одним сеансом РІРАС. Сеансы РІРАС проводили с интервалом в 6 недель. Перед повторной операцией выполняли спиральную компьютерную томографию грудной и брюшной полости, общеклинические анализы, анализы крови на онкомаркеры СА 19-9 и РЭА.

При выявлении во время второй лапароскопии явлений прогрессирования заболевания, ограничивались оценкой индекса карциноматоза брюшины (PCI) и забора тканей для гистологического исследования.

Оценивали наличие осложнений и побочных эффектов (индекс STCAE), объективный опухолевый эффект, гистологический эффект (PRGS), апоптозный индекс методом TUNEL и выживаемость пациентов.

Результаты исследования

Проведён анализ результатов лечения 23 больных раком желудка с карциноматозом брюшины, 12 пациентов контрольной группы и 11 — основной. Результаты представлены в табл. 1. Средний индекс карциноматоза брюшины (PCI) составил 17±9. Всего проведено 39 сеансов РІРАС. Средний послеоперационный койко-день составил 4±2 суток. Тяжёлых послеоперационных осложнений, потребовавших повторного оперативного вмешательства или лечения в отделении интенсивной терапии, а также послеоперационной летальности не было. У одного пациента основной группы (9%) было отмечено кратковременное повышение показателей креатинина и мочевины, которые нормализовались к 6 суткам послеоперационного периода на фоне консервативной терапии. Нежелательные явления STCAE 1 и 2 степени отмечены практически у всех пациентов, в большинстве случаев это была тошнота и незначительный болевой синдром в первые сутки послеоперационного периода, которые купировались медикаментозно и не влияли на сроки стационарного лечения.

Исследование содержания платины в брюшине пациентов показали, что средняя концентрация платины у больных контрольной группы была значительно меньше, чем у основной, и составила 1,9±0,7 мг/мл и 12±3,2 мг/мл соответственно. При этом уровень платины в крови был невысоким и значимо не отличался в обеих группах — 0,07±0,02 мг/мл и 0,09±0,08 мг/мл соответственно. В ранее проведенном нами экспериментальном исследовании уже было доказано, что концентрация платины в ткани брюшины после сеанса РІРАС в общепринятом режиме является незначительной и значимо не отличается от таковой при внутривенном введении цитостатика (12).

Объективный опухолевый ответ на терапию отмечен у 42% (n=5) пациентов контрольной группы и 64% (n=7) основной. Полного опухолевого ответа (CR) не было ни у одного пациента. Прогрессирование заболевания (PD), диагностированное как по данным дооперационного обследования, так и во время повторной диагностической лапароскопии, диагностировано у 58% (n=7) больных контрольной и 36% (n=4) основной групп. Количество пациентов с

Таблица 1. Характеристика пациентов основной и контрольной групп

Группа пациентов	Контрольная группа		Основная группа	
	n	%	n	%
Количество пациентов	12		11	
Возраст	53±8		57±12	
Пол (м/ж)	5:7	42% : 58%	6:5	55% : 45%
Индекс Карновского	79±12		81±8	
Индекс карциноматоза брюшины (PCI)				
£ 12	4	33%	5	45%
>12	8	67%	6	55%
Гистологический тип опухоли				
G1	1	8%	-	
G2	3	25%	3	27%
G3	5	42%	6	55%
G4	3	25%	2	18%
Асцит (мл)				
£ 300	7	58%	7	64%
>300	5	42%	4	36%
Предшествующая химиотерапия	3	25%	2	19%
Количество сеансов PIPAC (n=38)				
1	12	100%	11	100%
2	7	58%	8	73%
Нежелательные явления (индекс СТCAE)				
1	8	67%	7	64%
2	4	33%	3	27%
3			1	9%
4	-		-	
5	-		-	
Концентрация платины брюшине на 15 мин сеанса PIPAC	1,9±0,7 мг/мл		12±3,2 мг/мл	
Концентрация платины в крови на 15 мин сеанса PIPAC	0,07±0,02 мг/мл		0,09±0,08 мг/мл	
Объективный опухолевый ответ				
Полный ответ (CR)	-		-	
Частичный ответ (PR)	2	17%	3	28%
Стабилизация болезни (SD)	3	25%	4	36%
Прогрессирование заболевания (PD)	7	58%	4	36%
Не определить	-	-	-	-
Гистологический ответ (PRGS)				
Полный ответ	-		-	
Значительный ответ	1	8%	3	27%
Минимальный ответ	4	34%	3	27%
Отсутствие ответа	7	58%	5	46%
Апoptозный индекс (%)				
до лечения	7,2±1,4		6,9±1,5	
после 2 сеанса PIPAC	27±2,8		44±4,7	
Выживаемость (мес.)				
Все пациенты	8,1±1,6		9,1±2,1	
PCI£ 12	11,2±2,4		12,3±1,9	
PCI>12	4,8±1,3		5,1±1,8	

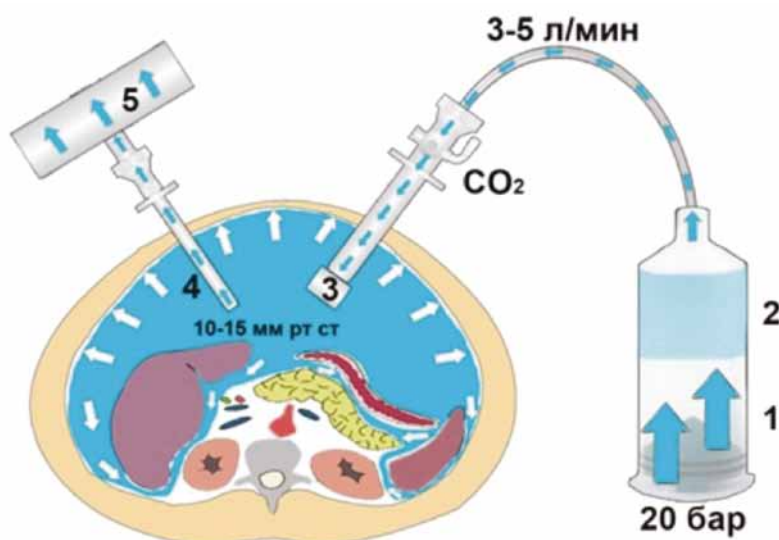


Рис. 1. Схема PIPAC и предложенного устройства
 1) Инжектор высокого давления
 2) Раствор цитостатика
 3) Оригинальный распылитель
 4) Троакар с видеосистемой
 5) Система фильтров для безопасной эвакуации аэрозоля

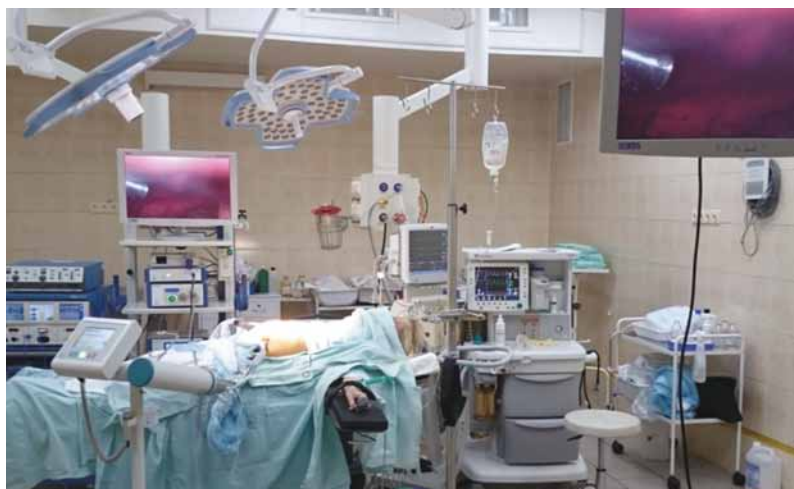

Рис. 2. Общий вид операционной во время сеанса PIPAC

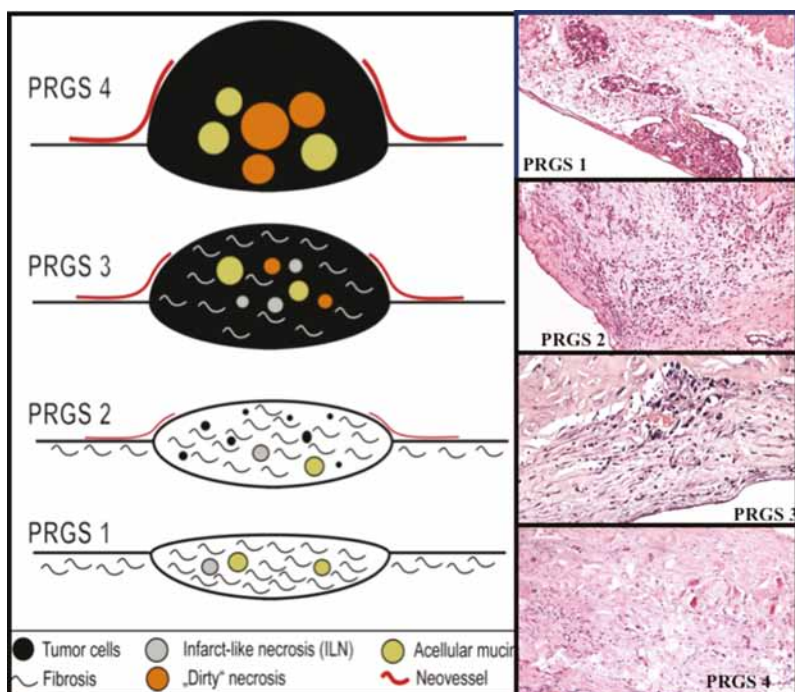


Рис. 3. Степени гистологического ответа (PRGS)
 PRGS 4. Лечебный патоморфоз отсутствует: в ткани метастаза преобладает паренхима, опухолевые клетки лежат пластинами с тенденцией к формированию псевдожелезистых структур. Отмечаются многочисленные патологические митозы. Фиброз в строме опухоли не выражен, перитуморозная лимфогистиоцитарная инфильтрация незначительна. Внеклеточный муцин и некрозы в препарате отсутствуют.

PRGS 3. Слабо/умеренно выраженный патоморфоз: Клетки опухоли в большей части с гиперхромными, пикнотическими ядрами, митозы не многочисленны, встречаются клетки в состоянии апоптоза, единичные гигантские формы. Среди диффузно располагающихся раковых клеток отмечается присутствие фибробластов, как результат, умеренное фибрирование стромы метастатического узла.

PRGS 2. Выраженный лечебный патоморфоз: метастатический кластер представлен малым числом клеток, подавляющая часть которых с гиперхромными, пикнотически измененными ядрами, в отдельных клетках отмечается кариорексис. Фигуры митоза не встречаются, часть клеток в состоянии апоптоза. Перитуморозная зона представлена вновь образованной фиброзной тканью с большим числом фибробластов.

PRGS 1. Полный регресс: препарат представлен сформированной фиброзной тканью, местами с ее гиалинизацией. Опухолевые клетки отсутствуют.

частичным ответом (PR) и со стабилизацией заболевания (SD) было выше в основной группе пациентов, чем в контрольной, 28% (n=3) и 36% (n=4), в сравнении с 17% (n=2) и 25% (n=3).

Гистологический ответ (PRGS) отмечен у 42% (n=5) больных контрольной группы и у 54% (n=6) основной. Полного ответа (PRGS 1) получено не было. В основной группе установлена более значимая степень ответа (PRGS 2) — 27% (n=3), чем в контрольной — 8% (n=1) (рис. 4).

До первого сеанса РІРАС у пациентов контрольной и основной групп при исследовании биоптатов поражённой брюшины было обнаружено незначительное количество клеток с позитивными результатами TUNEL-реакции — $7,2 \pm 1,4\%$ и $6,9 \pm 1,5\%$ соответственно. Однако при диагностической лапароскопии перед вторым сеансом РІРАС — в образцах биопсии пациентов основной группы было обнаружено порядка $44 \pm 4,7\%$ клеток, дающих позитивную TUNEL-реакцию, что свидетельствовало об увеличении уровня индуцированного апоптоза в опухоли больного. У пациентов контрольной группы индекс апоптоза после лечения составил $27 \pm 2,8\%$. Отмечено, что чем выше степень дифференцировки опухоли (G1-2), тем выше были степень объективного и гистологического ответа, индекс апоптоза.

Предварительный анализ отдалённых результатов лечения показал что средняя продолжительность жизни пациентов основной группы оказалась несколько выше, чем в контрольной, и составила $9,1 \pm 2,1$ мес. и $8,1 \pm 1,6$ мес. соответственно. При PCI \leq 12 — $12,3 \pm 1,9$ мес. и $11,2 \pm 2,4$ мес., соответственно. Результаты выживаемости прямо коррелировали со значением индекса карциноматоза брюшины (PCI) и степенью дифференцировки опухоли.

Заключение

Проведено одноцентровое проспективное сравнительное исследование, в котором на двух группах пациентах провели сравнение эффективности общепринятого режима РІРАС (контрольная группа) и разработанного режима (основная группа). В исследование включено 23 пациента (12 больных контрольной группы и 11 основной) с диагнозом: рак желудка, карциноматоз брюшины. Группы больных сопоставимы по полу, возрасту, коморбидности и распространённости опухолевого процесса. Всем пациентам проведено по две диагностические лапароскопии с интервалом в 6 недель и по одному сеансу РІРАС. При второй лапароскопии при выявлении признаков прогрессирования заболевания второй сеанс не выполняли — 35% (n=8). Оценивали переносимость методики, побочные эффекты и осложнения, концентрацию платины в брюшине

и крови пациентов после сеансов РІРАС, степень объективного и гистологического ответов, апоптозный индекс и выживаемость больных.

Результаты исследования показали, что предлагаемый режим РІРАС при сравнимых невыраженных побочных эффектах с общепринятым вызывает значительно большее количество частичных ответов и случаев стабилизации заболевания, тем самым увеличивая общую выживаемость пациентов. Статистический анализ в настоящий момент невозможен из-за небольшого количества пациентов, что требует продолжения исследований.

Выводы

1. В результате проведённого исследования тяжёлых послеоперационных осложнений, потребовавших повторного оперативного вмешательства или лечения в ОРИТ, и послеоперационной летальности (СТСАЕ 4,5) не отмечено. Нежелательные явления (СТСАЕ 1,2) встречались у всех пациентов.

2. Объективный опухолевый ответ на терапию отмечен у 42% (n=5) пациентов контрольной группы и 64% (n=7) — основной.

3. Гистологический ответ отмечен у 42% (n=5) больных контрольной группы и у 54% (n=6) — основной.

4. Апоптозный индекс после лечения был значительно выше у пациентов основной группы — $27 \pm 2,8\%$ и $44 \pm 4,7\%$ соответственно.

5. Средняя продолжительность жизни пациентов основной группы оказалась несколько выше, чем в контрольной, и составила $9,1 \pm 2,1$ мес. и $8,1 \pm 1,6$ мес. соответственно.

6. Разработанный режим методики РІРАС (75 мг/м² цисплатина + доксорубицин 1,5 мг/м², рСО₂ — 12 см рт. ст., экспозиция 15 мин) является безопасным и оказался более эффективным по сравнению с общепринятым, что нуждается в дальнейшем изучении.

ЛИТЕРАТУРА

1. Багненко С.Ф., Захаренко А.А., Натха А.С. и др. Клинико-экспериментальное обоснование эффективного режима лапароскопической аэрозольной внутрибрюшинной химиотерапии // Вестник хирургии им. И.И. Грекова. — 2017. — Т. 176. — № 2. — С. 95-99.
2. Захаренко А.А., Натха А.С., Беляев М.А. и др. Экспериментальное обоснование максимально эффективного режима лапароскопической аэрозольной внутрибрюшинной химиотерапии (РІРАС) // Вопросы онкологии. — 2017. — Т. 63. — № 3. — С. 490-496.
3. Ferlay J., Shin H.R., Bray F. et al. Estimates of worldwide burden of cancer in 2008 // Int. J. Cancer. — 2010. — Vol. 127. — P. 2893-2917.
4. Wagner A.D., Unverzagt S., Grothe W. et al. Chemotherapy for advanced gastric cancer // Cochrane Database

- Syst Rev. — 2010. — Vol. 17. — CD004064. — doi: 10.1002/14651858.
5. Yonemura Y, Endou Y, Sasaki T. et al. Surgical treatment for peritoneal carcinomatosis from gastric cancer // *Eur. J. Surg. Oncol.* — 2010. — Vol. 36. — P. 1131-1138.
 6. Sadeghi B, Arvieux C., Glehen O. et al. Peritoneal carcinomatosis from non-gynecologic malignancies: results of the EVOCAPE 1 multicentric prospective study // *Cancer.* — 2000. — Vol. 88. — P. 358-363.
 7. Thomassen I., van Gestel Y.R., van Ramshorst B. et al. Peritoneal carcinomatosis of gastric origin: a population-based study on incidence, survival and risk factors // *Int. J. Cancer.* — 2014. — Vol. 134(3). — P. 622-628.
 8. Esquis P, Consolo D., Magnin G. et al. High intra-abdominal pressure enhances the penetration and antitumor effect of intraperitoneal cisplatin on experimental peritoneal carcinomatosis // *Ann Surg.* — 2006. — Vol. 244. — P. 106-112.
 9. Minchinton A.I., Tannock I.F. Drug penetration in solid tumours. Review // *Nat. Rev. Cancer.* — 2006. — Vol. 6. — P. 583-592.
 10. Nadiradze G., Giger-Pabst U., Zieren J. et al. Pressurized intraperitoneal aerosol chemotherapy (PIPAC) with low-dose cisplatin and doxorubicin in gastric peritoneal metastasis // *J. Gastrointest. Surg.* — 2016. — Vol. 20. — P. 367-373.
 11. Girshally R., Demtr der C., Albayrak N. et al. Pressurized intraperitoneal aerosol chemotherapy (PIPAC) as a neoadjuvant therapy before cytoreductive surgery and hyperthermic intraperitoneal chemotherapy // *World J. Surg. Oncol.* — 2016. — Vol. 14. — P. 253.
 12. Khomyakov V., Ryabov A., Larisa V. et al. Bidirectional chemotherapy in gastric cancer with peritoneal metastasis // *Pleura and Peritoneum.* — 2016. — Vol. 1(3). — P. 159-166.

*A.A. Zakharenko, M.A. Belyaev, A.A. Trushin,
D.A. Zaitsev, O.A. Ten, A.S. Natkha, V.A. Rybalchenko,
T.V. Kupenskaya, K.N. Vovin, S.F. Bagnenko*

First results of laparoscopic pressurized intraperitoneal aerosol chemotherapy (PIPAC) in treatment for peritoneal carcinomatosis in patients with gastric cancer

I.P. Pavlov First St. Petersburg State Medical University
St. Petersburg

The results of treatment of gastric cancer with peritoneal dissemination are not very comforting. The average life expectancy of patients after diagnosis is less than 6 months. Methods of systemic treatment are ineffective. The most effective strategy is regional treatment, a special place in recent years has taken intraperitoneal chemotherapy with low-dose Cisplatin and Doxorubicin administered as a pressurized aerosol (PIPAC). This article presents the analysis of the first results of treatment of patients with gastric cancer with peritoneal carcinomatosis, which was used PIPAC at conventional regimens (standard for this technique, low-dose cytostatics, exposure time and intraperitoneal pressure) and in the experimentally developed effective regimen. The developed PIPAC regimen proposed by the authors proved its safety and objectively more effective than the standard for such parameters as objective tumor response, histological response and overall survival of patients. The study will be continued to obtain statistically reliable results.

Key words: peritoneal carcinomatosis, gastric cancer, regional chemotherapy, aerosol chemotherapy, PIPAC

Поступила в редакцию 07.12.2017 г.